

CAD/CAM TRIFFT ÄSTHETIK UND FUNKTION: DIE ZUKUNFT DER IMPLANTATPRO- THETISCHEN SUPRAKONSTRUKTION

Die ästhetischen Ansprüche der Patienten werden zunehmend größer. Dies stellt Zahnärzte vor die Herausforderung, bei Erfüllung der Patientenwünsche gleichzeitig ein perfektes prothetisches Ergebnis zu erzielen. Die Verfügbarkeit der CAD/CAM-Prothetik trägt maßgeblich dazu bei, diesen Herausforderungen gerecht werden zu können.

Prim. Dr. Philip Jesch, BA

Dass die Voraussetzungen für eine komplikationslose und möglichst schmerzfreie Therapie gegeben sind, wird aus Sicht des Patienten als selbstverständlich betrachtet. Gleichzeitig steigen jedoch auch der ästhetische und funktionelle Anspruch des Patienten und damit das Verlangen, neue Techniken und Technologien in neue Behandlungskonzepte zu implementieren. Die zunehmende Digitalisierung der Zahnheilkunde nimmt auch vor der Prothetik keinen Halt. Die Verschmelzung der Implantologie und der CAD/CAM-Prothetik ist schon heute gang und gäbe und unterstützt den Zahnarzt in der Bewältigung dieser Herausforderung. Wegen der Komplexität der individuellen ästhetischen Behandlung sowie dem steigenden Wunsch nach festsitzenden Lösungen zwingen uns Patienten an die Grenzen des Machbaren.

Weich- und Hartgewebsmanagement

Das Weich- und Hartgewebsmanagement ist präoperativ sowie postoperativ – aus Sicht unseres „Wienerberger Konzepts“ – als kritisch einzustufen und umfasst eine schonende Extraktion, in weiterer Folge das Einbringen eines idealen Provisoriums zur Erhaltung der Papillen samt Emergenzprofil sowie letztendlich eine atrau-

Fallbeispiel 1

Patientin, 19 Jahre, Frontzahntrauma, Implantatposition Reg. 21

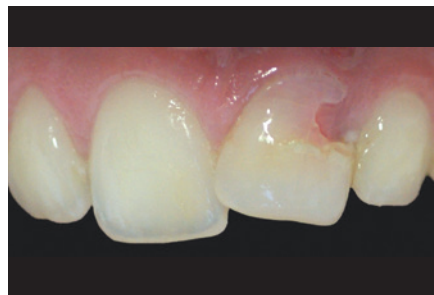

Abb. 1: Ausgangssituation Patient

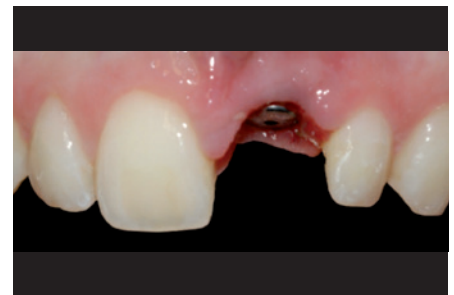

Abb. 2: Erhaltung der Gingivakontour; Emergenzprofil

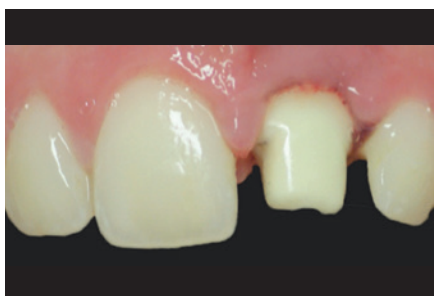

Abb. 3: Individuelles Zirkonoxidabutment

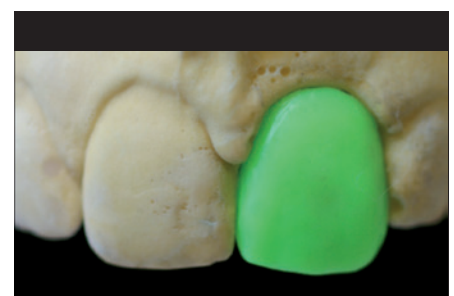

Abb. 4: CAD/CAM-Wax-up

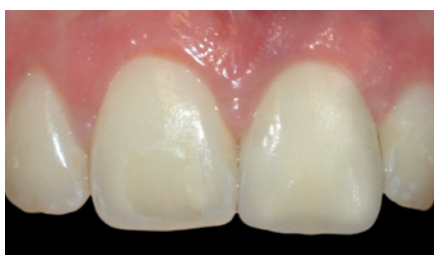

Abb. 5: Fertige Restauration

Fallbeispiel 2

Patient, 43 Jahre, Frontzahntrauma, Implantatposition Reg. 21

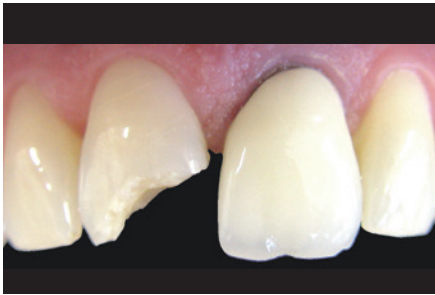

Abb. 6: Ausgangssituation Patient

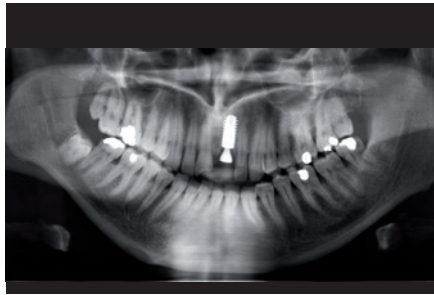


Abb. 7: Status post Sofortimplantation

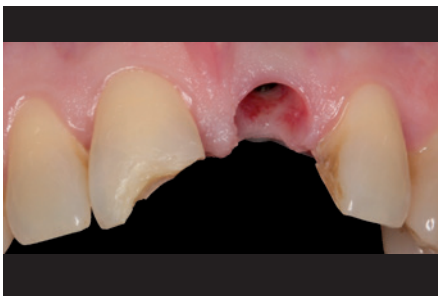

Abb. 8: Erhaltung der Gingivakontur; Emergenzprofil

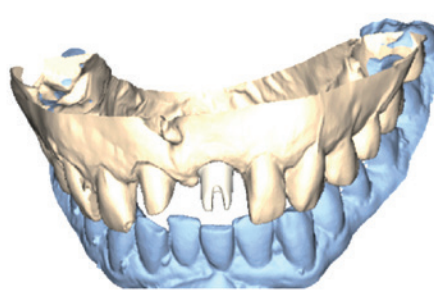


Abb.9: Virtuelle CAD/CAM-Zirkonoxidabutment-Planung

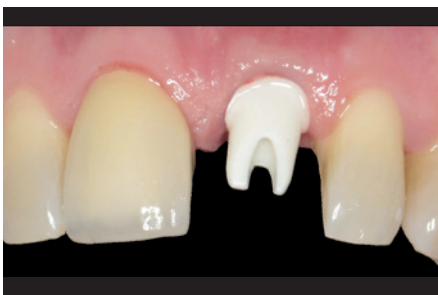

Abb. 10: Zirkonoxidabutment in situ

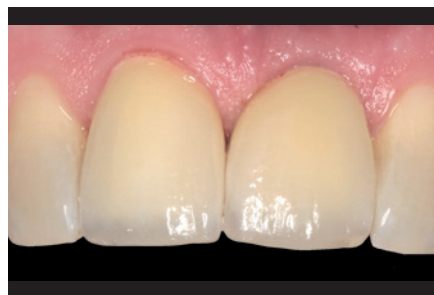

Abb. 11: Fertige Restauration

matische Implantation. Viele Faktoren steuern den Wundheilungsprozess in jeder Phase der Therapie zu Gunsten der Ästhetik (Cooper LF et al. 2013). Jedoch sind aus chirurgischer Sicht alle Bemühungen ohne eine perfekte Prothetik vergebens. Um bei einer Krone den grauen Schimmer am Zahnfleischrand zu vermeiden sowie die natürliche Transluzenz der Eigenbe-zahnung möglichst nachzuahmen, ist aus unserer Sicht nur mit Zirkonoxid zu schaffen. In diesem Zusammenhang zeigte sich im Frontzahnbereich, dass ein Langzeiterfolg des umliegenden Weichgewebes – in Hinsicht auf Emergenzprofil bzw. Weichgewebsgestaltung – mit Hilfe eines individualisierten Aufsatzteils von Vorteil ist.

CAD/CAM-unterstützte Implantologie

Atlantis®, der individuell hergestellte CAD/CAM-Implantataufsatzteil, kann schnell, unkompliziert und ökonomisch gefertigt werden, um den Ansprüchen des Patienten sowie des Zahnarztes und Zahn-technikers Folge zu leisten. Eine Zirkonoxidkrone, ob vollaratomisch oder Käppchen, rundet das bestmögliche Behandlungskonzept ab.

Die moderne CAD/CAM-unterstützte Implantologie ist auch in der abnehmbaren Implantatprothetik einen Schritt voraus. Aus funktioneller Sicht stellt eine implantologische Verankerung des Zahnersatzes

einen wichtiger Aspekt in der oralen Rehabilitation dar (Eccellente T et al. 2010). Um jedoch dem ästhetischen Wunsch des Patienten sowie den funktionellen Ansprüchen nach einer abnehmbaren oder bedingt abnehmbaren Lösung gerecht zu werden, sind nach unserem derzeitigen Konzept vier Implantate im jeweiligen Kiefer erforderlich. ISUS®-Implantat-suprastrukturen in Kombination mit dem SmartFix®-Konzept decken implantatprothetische Versorgungsmöglichkeiten im CAD/CAM-Bereich ab.

Die folgenden drei klinischen Fälle dokumentieren diese Behandlungskonzepte und Technologien, wie sie am Zahnambulatorium Wienerberg City angewendet werden.

Fallbeispiele

Fall 1:

Patientin, 19 Jahre, Frontzahntrauma, Implantatposition Reg. 21

Ausgangssituation:

Zahn 21, Beweglichkeit: 1–2, Taschentiefen von +3 mm Klinisch zeigte sich eine abgeheilte Luxation mit mesialer Inklinierung. Der radiologische Befund bestätigte eine Luxation sowie einen vertikalen Knocheneinbruch distal.

Ausschlaggebend für die Ästhetik im Frontzahnbereich ist die Höhe und Breite der bukkalen Knochenlamelle (Buser et al. 2004), welche im Fall dieser Patientin durch den chronischen Entzündungsprozess stark reduziert war (Abb. 1). Aus diesem Grund ist zum Zeitpunkt der Extraktion ein Knochenersatzmaterial (Ostim®, Fa. Heraeus Kulzer, Hanau) direkt in die Extraktionsalveole augmentiert worden. Eine weitere autologe Knochenblocktransplantation wurde zum Zeitpunkt der Extraktion nicht ausgeschlossen. Das Provisorium modellierte eine optimale Papillen- und Gingivakontur (Abb. 2). Drei Monate postoperativ zeigte sich klinisch ein breiter Kieferkamm. Radiologisch war ausreichend Knochen vorhanden und demnach konnte somit eine weitere Augmentation ausgeschlossen werden. Um die Schleimhautverhältnisse für die Ästhetik optimal zu nutzen, wurde unter Anwendung der

Fallbeispiel 3

Patientin, 61 Jahre, hochgradige Atrophie im Ober- und Unterkiefer Implantatpositionen: 14, 12, 22, 24 bzw. 34, 32, 42, 44

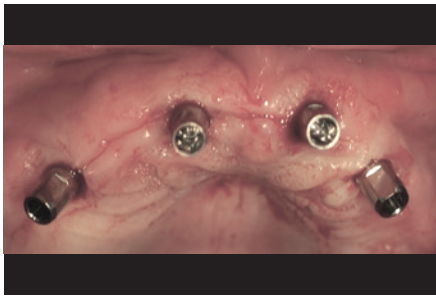


Abb. 12: Oberkieferimplantate interantral

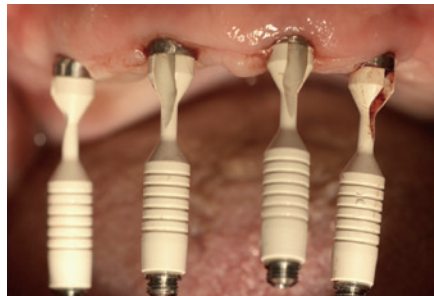

Abb. 13: SmartFix®-Konzept intraoral

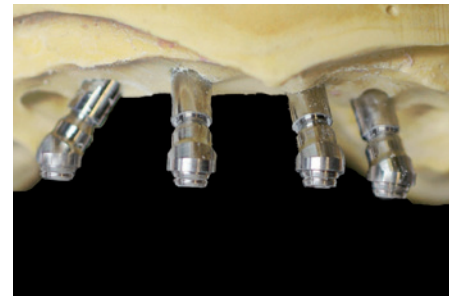

Abb. 14: SmartFix®-Konzept Meistermodell

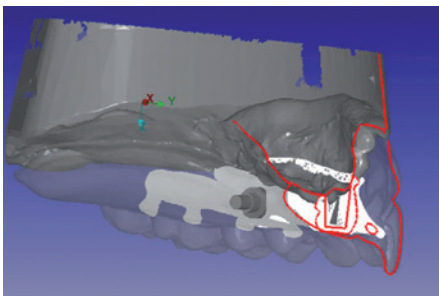


Abb. 15: Virtuelle Stegplanung mit Compartis® I




Abb. 16: Virtuelle Stegplanung mit Compartis® II

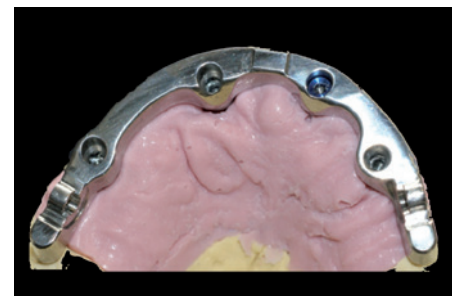

Abb. 17: Steg Oberkiefer

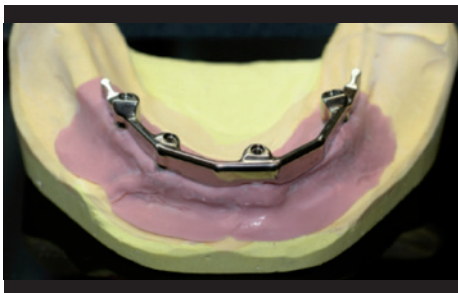


Abb. 18: Steg Unterkiefer

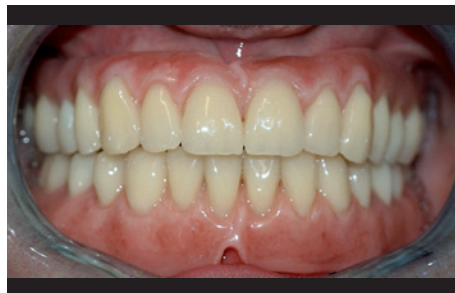

Abb. 19: Fertige Ober- und Unterkieferversorgung

ATP-Stanze® (Dentsply Implants, Mannheim) ein Implantat (Ankylos C/X®, Dentsply Implants, Mannheim) gesetzt. Aufgrund der Anwendung der minimalinvasiven „flapless surgery“ waren das Trauma am Gewebe deutlich reduziert und die krestale Knochenresorption gering (Becker et al. 2005). Da ein ideales Emergenzprofil für den optimalen Erhalt der Weichgewebe nun vorhanden war (Krainhöfner et al. 2005), wurde im Sinne des systemintegrierten „platform switching“ ein Zirkonoxidabutment (Labor: Koczy Dental Design; Abb. 3) hergestellt. Darauf konnte nun ein Full Wax-up für CAD/CAM durchgeführt werden (Abb. 4), um eine vollanatomische CERCON®-ht-Zirkonoxidkrone fräsen zu können (Abb. 5).

Fall 2:

Patient, 43 Jahre, Frontzahntrauma, Implantatposition Reg. 21

Ausgangssituation:

Zahn: 11, Beweglichkeit: 1, Fraktur des mesialen Ecks ohne Pulpabeteiligung
Zahn: 21, Beweglichkeit: 3, inkl. Fraktur der Wurzel im mittleren Drittel
Der radiologische Befund bestätigte eine Fraktur sowie CAP.

Nach klinischer und radiologischer Begutachtung konnte eine Fraktur der bukkalen Alveole in Reg. 21 ausgeschlossen werden (Abb. 6). Eine autologe Knochenblocktransplantation oder das Auffüllen der Alveole mit Knochenersatzmaterial waren

daher kontraindiziert. Aus diesem Grund konnte zum Zeitpunkt der Exzision eine Sofortimplantation (Ankylos C/X®, Dentsply Implants, Mannheim) durchgeführt werden (Abb. 7). Mittels Provisorium konnte wieder eine optimale Modellierung von Papillen- und Gingivakontur erzielt werden (Abb. 8). Da sich ein ideales Emergenzprofil gebildet hatte, war es mit Hilfe der CAD/CAM-Technologie möglich, ein individuelles Zirkonoxidabutment (Atlantis®; Abb. 9 und 10) herzustellen. Darauf konnte nun eine individuelle CAD/CAM-generierte Zirkonoxidkrone, zum einen für das Implantat in Reg. 21, zum anderen für den vitalen Zahn in Reg. 11 angefertigt werden (ZTM Florian Thaler, www.digithaler.at; Abb. 11).

Das Wienerberger-Konzept:

6 Punkte für ein ideales Weich- und Hartgewebemanagement:

- schonende Extraktion (Periotom, Benex-Extraktor®)
- autologe Knochentransplantation oder Knochenersatzmaterial (falls erforderlich)
- individuell angefertigtes Provisorium
- Flapless-Implantation (ATP-Stanze®)
- individuell angefertigtes Zirkonoxidabutment (z.B. Atlantis®)
- individuell angefertigte Zirkonoxidkrone (z.B. CERCON® ht)

Fall 3:

Patientin, 61 Jahre, hochgradige Atrophie im Ober- und Unterkiefer Implantatpositionen: 14, 12, 22, 24 bzw. 34, 32, 42, 44

Ausgangssituation:

Zahnloser Ober- und Unterkiefer mit hochgradiger Atrophie im Seitenzahnbereich bzw. abgeflachtes Vestibulum mit geringem Prothesenlager. Darüber hinaus klagte die Patientin über chronische Schmerzen aufgrund von Pro-

thesendruckstellen sowie mangelndem Halt der alten Totalprothesen.

Konzepte zu implantatgetragenen Konstruktionen im Ober- und Unterkiefer sind unterschiedlich und variieren meist in Anzahl, Länge, Position und Neigung der Implantate sowie in den Steg- bzw. Gerüstarten (Dolder, parallelgefräst usw.). Gemäß unserer Erfahrung spielt die Implantatneigung oder Implantatlänge (min. 8 mm) eine wichtige Rolle. In diesem Fall stellte eine rein implantatgetragene Metallgerüstprothese das realisierbare Behandlungskonzept dar, um beide abnehmbaren Lösungen (Oberkiefer nur bedingt) eingliedern zu können.

Es wurden 4 Implantate interforaminal respektive interantral geneigt gesetzt (Ankylos C/X®, Dentsply Implants, Mannheim) und sofort belastet (Abb. 12). Für die Abformung wurden die jeweils distal in Schräglage gesetzten Implantate mit Hilfe des SmartFix®-Konzepts ausgeglichen (Abb. 13 und 14). Die Stegversorgung im Ober- und Unterkiefer wurde mit Hilfe des ISUS-Implantat-Suprastrukturen-Systems (Compar-

tis®) digital geplant und angefertigt (Abb. 15 und 16). Kurz darauf wurden die Titanstege eingesetzt und die definitive Versorgung im Ober- und Unterkiefer übergeben (Labor: Koczy Dental Design) (Abb. 17-19). Für die prothetische Suprakonstruktion wird gezeigt, wie selbst bei einem virtuell geplanten Steg eine präzise Passform positive Auswirkungen auf die Statik aufweisen kann. Außerdem haben wir aufgezeigt, warum bei einer Versorgung auf vier Implantaten eine digitale präprothetische Planung im Sinne eines „backward planning“ oft den Unterschied zwischen Erfolg und Misserfolg in Hinsicht auf Stegposition bzw. Größe und Okklusionsebene bewirken kann. ■

Literatur beim Verfasser.

Prim. Dr. Philip Jesch, BA
 Ärztlicher Leiter am Zahnambulatorium Wienerberg City
 office@jesch.at
 www.iPlant.at
 www.digithaler.at
 www.koczy.at

